

医療事故情報収集等事業

**医療  
安全情報**

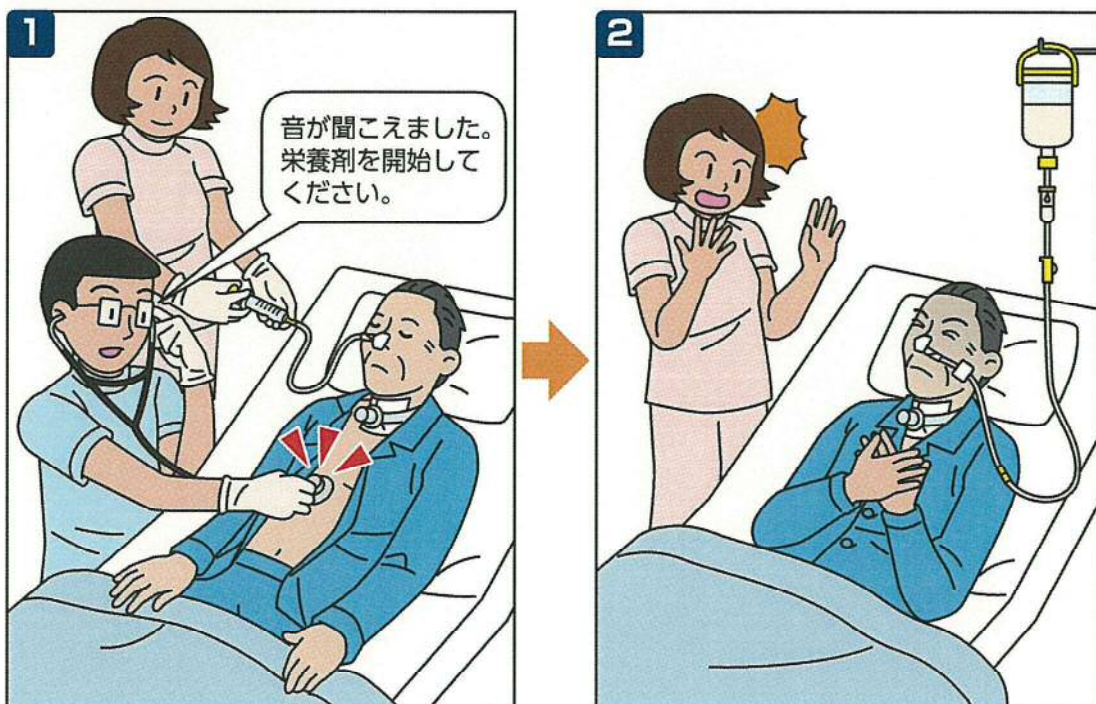
# 経鼻栄養チューブの 誤挿入

No.121 2016年12月

経鼻栄養チューブを誤って気道に挿入していたが、気泡音の聴取のみで胃内にチューブが入ったと判断し、栄養剤や内服薬を注入した事例が11件報告されています(集計期間:2013年1月1日~2016年10月31日)。この情報は、第43回報告書「個別のテーマの検討状況」(P147)で取り上げた内容を基に作成しました。

**経鼻栄養チューブを挿入後、気泡音の聴取のみで胃内に入ったと判断したが、実際には気道に誤挿入されていた事例が報告されています。いずれも、誤挿入のまま栄養剤や内服薬を注入し、患者の呼吸状態に影響があった事例です。**

## 事例1のイメージ



## 経鼻栄養チューブの誤挿入

### 事例 1

医師は、気管切開している患者に経鼻栄養チューブを挿入後、気泡音を聴取し、チューブが胃内に入ったと判断した。その後、看護師が栄養剤の注入を開始したところ、患者は咳き込み、呼吸苦を訴えた。医師は気管孔から気管支鏡を行い、気管内に経鼻栄養チューブが挿入されていることが分かった。

### 事例 2

看護師は経鼻栄養チューブを挿入後、胃内容物を吸引できなかったが、他の看護師と2名で気泡音を聴取し、チューブが胃内に入ったと判断した。看護師は、内服薬を注入する前に、再度、他の看護師と気泡音を聴取した。内服薬を溶かした白湯を注入したところ、咳嗽が出現しSpO<sub>2</sub>が80%前後に低下した。胸部エックス線撮影を行い、右気管支に経鼻栄養チューブが挿入されていることが分かった。

### 事例が発生した医療機関の取り組み

- ・経鼻栄養チューブの挿入後、胃内容物を吸引して胃内に入ったことを確認する。胃内容物が吸引できない場合、エックス線撮影によりチューブの先端の位置を確認する。

本財団の認定病院患者安全推進協議会の「提言:経鼻栄養チューブ挿入の安全確保」(2006年3月31日掲載)では、胃内容物を確認することを推奨しています。

<https://www.psp-jq.jcqh.or.jp/download/649?wpdmdl=649>

### 総合評価部会の意見

- ・経鼻栄養チューブが胃内に挿入されていることを確認する際、気泡音の聴取のみでは信頼できる方法ではありません。
- ・経鼻栄養チューブの挿入後、胃内に挿入されていることを確認する手順を決め、遵守しましょう。

※この医療安全情報は、医療事故情報収集等事業(厚生労働省補助事業)において収集された事例をもとに、本事業の一環として総合評価部会の専門家の意見に基づき、医療事故の発生予防、再発防止のために作成されたものです。本事業の趣旨等の詳細については、本事業ホームページに掲載されている報告書および年報をご覧ください。

<http://www.med-safe.jp/>

※この情報の作成にあたり、作成時における正確性については万全を期しておりますが、その内容を将来にわたり保証するものではありません。

※この情報は、医療従事者の裁量を制限したり、医療従事者に義務や責任を課したりするものではありません。



公益財団法人 日本医療機能評価機構 医療事故防止事業部

〒101-0061 東京都千代田区三崎町1-4-17 東洋ビル

電話：03-5217-0252(直通) FAX：03-5217-0253(直通)

<http://www.med-safe.jp/>